












Monkeypox em Paciente Transplantado Hepático

Tércio Genzini^{1*} , Thais Natália de Almeida¹ , Marina Guitton Rodrigues¹ , Sabrina Rodrigues de Figueiredo¹ ,
Maira Andrade Nacimbem Marzinotto¹ , Luís Edmundo Pinto da Fonseca¹ , Raquel Silveira Bello Stucchi² ,
Tomas Navarro Rodriguez¹ , Regina Gomes dos Santos¹ , Marcelo Perosa¹ 

1. Hospital Alemão Oswaldo Cruz  – Unidade Vergueiro – São Paulo/SP – Brasil.

2. Universidade Estadual de Campinas  – Faculdade de Ciências Médicas – Campinas/SP – Brasil.

*Autor correspondente: tgenzini@hotmail.com

Editora de seção: Ilka de Fátima Santana F Boin 

Recebido: Abr. 11, 2023 | Aceito: Maio 22, 2023

Como citar: Genzini T, Almeida TN, Rodrigues MG, Figueiredo SR, Marzinotto MAN, Fonseca LEP, Stucchi RSB, Rodriguez TN, Santos RG, Perosa M. Monkeypox em Paciente Transplantado Hepático. BJT. 2023.26 (01):e2023. https://doi.org/10.53855/bjt.v26i1.510_PORT

RESUMO

Monkeypox (MKP) é uma zoonose causada por um vírus DNA pertencente ao gênero *Orthopoxvirus* e à família *Poxviridae* e foi isolado pela primeira vez na Dinamarca em 1958. Em 1970 descreveu-se o primeiro caso em humanos, na República Democrática do Congo e desde então propagou-se com disseminação inter-humana e em julho de 2022 a OMS declarou estado de emergência sanitária. Sua apresentação clínica é semelhante à da varíola, com erupções cutâneas que evoluem como máculas, pápulas, vesículas, pústulas e crostas. O primeiro caso em transplantado foi descrito na Tailândia em junho de 2022, num paciente transplantado de medula. Nesse relato, descrevemos caso de MKP num paciente em pós-operatório de transplante de fígado e discutimos aspectos clínicos nessa situação ainda pouco conhecida entre os transplantadores.

Descritores: Monkeypox; Transplante de Fígado; Pós-operatório.

Monkeypox in liver transplant patient

ABSTRACT

Monkeypox (MKP) is a zoonosis caused by a DNA virus belonging to the *Orthopoxvirus* genus in the *Poxviridae* family and was isolated for the first time in Denmark, in 1958. In 1970, the first case in humans was described in the Democratic Republic of Congo and, since then, it has spread with inter-human dissemination and, in July 2022, the WHO declared a state of health emergency. Its clinical presentation is similar to that of smallpox, with skin eruptions that evolve as macules, papules, vesicles, pustules and crusts. The first case in a transplanted patient was described in Thailand, in June 2022, in a bone marrow transplanted patient. In this report, we describe the case of MKP in a patient in the postoperative period of liver transplantation. We also discuss clinical aspects of this situation, which is still little known among the transplanter community.

Descriptors: Monkeypox; Liver transplantation; Postoperative.

INTRODUÇÃO

Monkeypox (MKP) é uma zoonose causada por um vírus DNA pertencente ao gênero *Orthopoxvirus* e a família *Poxviridae*. O vírus foi isolado pela primeira vez em 1958, em macacos de pesquisa na Dinamarca. O primeiro caso confirmado em humanos ocorreu em 1970 na República Democrática do Congo (RDC) e foi relacionado ao convívio com animais silvestres.¹⁻³ Desde então, a MKP tornou-se endêmica na RDC e se propagou para outros países africanos, inclusive com disseminação inter-humana.⁴⁻⁷

Os primeiros casos fora do continente africano só foram descritos em 2003, nos Estados Unidos: surto de 47 casos aconteceu após contato com animais de estimação infectados, que adquiriram o vírus de animais exóticos importados de Gana, sem os cuidados adequados de quarentena.^{8,9} Casos isolados aconteceram em outros países, sempre associados à exposição ao continente africano (por exemplo, através de viagens).

Desde maio de 2022, mais de 28 mil infecções pelo vírus Monkeypox foram relatadas em mais de 93 países. Em 23 de julho de 2022, a Organização Mundial de Saúde (OMS) declarou estado de emergência sanitária.¹⁰ A disseminação da doença pode ser em parte justificada pelo declínio mundial na imunidade ao *Orthopoxvirus*, após 1980, com a erradicação da varíola no mundo e a consequente suspensão da vacinação em todos os países.¹¹ Em conjunto, o negligenciamento da endemia do continente africano por autoridades mundiais permitiu a continuidade da circulação do *Monkeypoxvirus* em hospedeiros humanos, favorecendo a evolução do patógeno e o surgimento de patógenos recém-adaptados ao homem.¹²

A apresentação clínica da MKP no surto de 2022 não é semelhante à da já conhecida varíola, uma vez que os sintomas prodrômicos (febre, mialgia, adenomegalia) podem estar ausentes em 40% a 60% dos casos. O quadro atual tem como principal característica o aparecimento de erupções cutâneas (únicas ou múltiplas), que evoluem sequencialmente de máculas para pápulas, vesículas, pústulas e crostas.¹³ Nos casos graves, as lesões podem coalescer e ulcerar. A distribuição geralmente é crânio-caudal, com característica centrifuga, afetando principalmente face, extremidades e mucosas orais, em diferentes estágios de evolução. As lesões podem começar nas áreas genital e perianal, nem sempre com disseminação para outras regiões, o que pode ser confundida com outras infecções sexualmente transmissíveis.^{4,7}

Embora as investigações epidemiológicas estejam em andamento, a maioria dos casos relatados no recente surto ocorreu em homens que fazem sexo com homens (HSH) por meio de contato íntimo de pele com pele de indivíduos doentes.¹⁰

A infecção por Monkeypox pode ser confirmada por detecção do vírus pela técnica de RT-PCR ou isolamento em cultura viral a partir de uma amostra da secreção de uma lesão. Não existem tratamentos específicos disponíveis no Brasil, sendo oferecido suporte clínico.¹⁴ O indivíduo infectado deve permanecer em isolamento até que haja pele íntegra novamente, com a resolução das crostas. A maior parte dos pacientes se recupera em até 4 semanas, com letalidade em torno de 1-5%.¹⁵ Casos mais graves podem ocorrer por complicações como pneumonite, encefalite, ceratite e infecções bacterianas secundárias, principalmente em crianças abaixo de 8 anos, gestantes, lactantes e pacientes imunossuprimidos.

O primeiro caso reportado de Monkeypox em paciente transplantado foi em 24 de junho de 2022, na Tailândia.¹⁶ O paciente era recém-transplantado de medula óssea e apresentou quadro leve com febre e erupção cutânea, evoluindo com recuperação completa e sem quaisquer manifestações de gravidade. Por meio deste relato de MKP em paciente recém-transplantado de órgãos sólidos, buscaremos ressaltar o perfil epidemiológico e evolução do vírus nesta população específica.

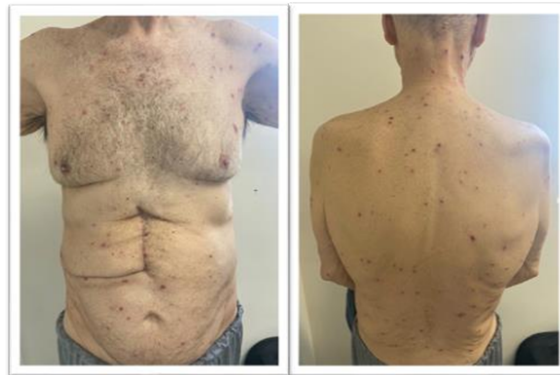DESCRIÇÃO DO CASO

J.C.R.P., masculino, 72 anos, portador de dislipidemia, hipertenso, diabético tipo 2, previamente portador de cirrose hepática secundária à síndrome metabólica, com anemia crônica persistente. Priorizado em lista de transplante hepático (TH) devido à ascite refratária com piora da função renal e necessidade de paracenteses. Foi submetido ao TH em abril de 2022 com MELD 29, doador de 24 anos, causa mortis traumatismo cranioencefálico. Apresentou boa evolução pós-operatória, com curta permanência em UTI e, sem complicações, recebendo alta no 17º dia de pós-operatório, quando recuperou função renal. Na alta, recebia imunossupressão com tacrolimo (com nível sérico de 8,9 ng/ml); micofenolato sódico 720 mg/dia e prednisona 20 mg/dia.

Após curta internação por neutropenia grave (330 leucócitos), sem infecção associada, permaneceu em seguimento ambulatorial com retornos quinzenais. No segundo mês de pós-operatório, necessitou de redução da imunossupressão devido à monilíase esofágica, sendo tratado com fluconazol e nistatina oral por 21 dias, e mantido em monoterapia com 14 mg/dia de tacrolimo (nível sérico de 6 ng/ml).

No terceiro mês de pós-operatório, retornou em consulta com queixa de lesões máculo-papulares difusas, dolorosas à palpação, que se iniciaram em região torácica e progrediram para membros inferiores, abdome, tronco e região cefálica (vide Fig. 1). Não relatava febre e não apresentava linfonodomegalia ao exame físico. Referiu contato com pessoas desconhecidas dois dias antes do aparecimento da primeira lesão, mas negou contato íntimo com pessoas que tiveram MKP. O paciente não se encaixa no perfil epidemiológico de risco de HSH. Paciente foi internado com medidas de isolamento até complementar avaliação do quadro, sendo iniciado aciclovir por suspeita de varicela. Foi coletado swab das lesões de pele, com resultado positivo para Monkeypox

por RT-PCR. Diante deste resultado, optou-se pela suspensão do aciclovir e, mantido apenas com medicamentos sintomáticos. A imunossupressão foi ajustada, com redução do tacrolimo para 3mg/dia, e aumento na dose da prednisona para 20mg/dia.

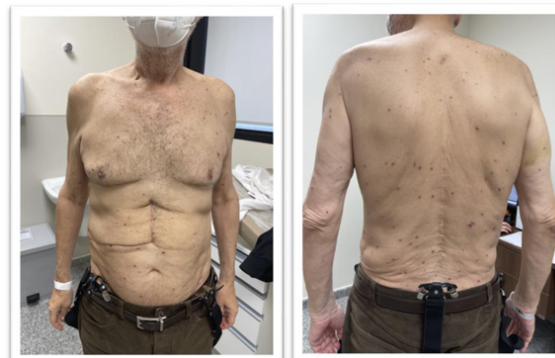

Fonte: Elaborado pelos autores.

Figura 1. Lesões múltiplas em tronco e dorso em diferentes estágios de evolução (máculas, pápulas, vesículas, pústulas e crostas).

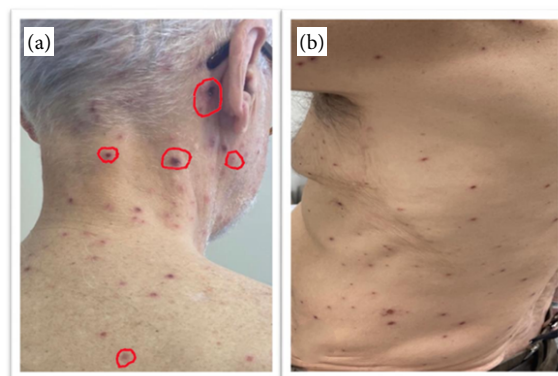
Apesar do risco de complicações pela imunossupressão, apresentou boa evolução, sem mudanças laboratoriais significativas: hemoglobina 9,1 g/dL, leucócitos 3170/mm³, plaquetas 98.600/mm³, Proteína C Reativa (PCR) 0,39,mg/dL, transaminase oxalacética (TGO) 24 U/L, transaminase pirúvica (TGP) 118 U/L, Gama-Glutamil Transferase (GGT) 87 U/L Fosfatase Alcalina (FA) 139 U/L, dosagem sérica de tacrolimo na admissão de 2 ng/mL. Recebeu alta após 4 dias, sem queixas e com indicação de permanecer em isolamento até completar 30 dias do aparecimento da primeira lesão.

Paciente foi reavaliado 10 dias após a alta, já com cicatrização das lesões para crostas (conforme evidenciado na Fig. 2), assintomático, com provas de função hepática normais, em uso de tacrolimo 4 mg/dia (nível sérico 2,9 ng/ml), sendo reiniciado micofenolato sódico 720 mg/dia e reduzido prednisona para 5 mg/dia e programação de suspensão ao término do terceiro mês de transplante.



Fonte: Elaborado pelos autores.

Figura 2. Aspecto das lesões em tronco e dorso 2 semanas após.



Fonte: Elaborado pelos autores.

Figura 3. Comparativo evidenciando máculas, pápulas, vesículas e pústulas (a) e 2 semanas após evidenciando evolução de todas lesões para crostas (b).

DISCUSSÃO

Os quadros infecciosos são complicações frequentes em pacientes transplantados, e as infecções virais normalmente surgem após um mês do procedimento cirúrgico, com pico entre 3-6 meses (período de maior imunossupressão).¹⁷ Os vírus oportunistas mais prevalentes são: citomegalovírus, herpes-vírus, varicela-zoster e Epstein-Barr vírus. Além disso, observamos também aumento da prevalência de infecções virais comunitárias, como as causadas por vírus Influenza, Norovírus e mais recentemente pelo novo Coronavírus.¹⁸

Diante dessa particularidade, observamos com cautela o surgimento do novo Monkeypox virus, devido aos possíveis riscos associados a pacientes imunossuprimidos. Os dados disponíveis até o presente momento, entretanto, não inferem maior gravidade nesses pacientes, muito embora a literatura ainda seja escassa.

A epidemia de Monkeypox de 2022 difere dos surtos anteriores descritos principalmente devido a um quadro clínico menos grave, com uma letalidade muito baixa na população acometida, especialmente em regiões não endêmicas.¹⁹ Por este dado, ainda é muito precoce determinarmos grupos de risco para um acometimento mais grave. Em surtos anteriores, os pacientes imunocomprometidos, juntamente com crianças e gestantes, faziam parte do grupo de risco.²⁰

Até 06 agosto de 2022, não encontramos relatos de casos de Monkeypox em transplante de órgãos sólidos.²¹ Este relato traz dois aspectos interessantes: o primeiro deles diz respeito à falta de antecedentes epidemiológicos para Monkeypox. O conhecimento atual traz o contato íntimo de pele com pele como a principal via de transmissão, o que não foi descrito pelo nosso paciente. A literatura questiona sobre a possibilidade e a importância da transmissão respiratória,⁸ o que pode ser particularmente significativo para pacientes imunossuprimidos, tornando-se uma possibilidade para este paciente.

Este relato também alerta para que, mesmo na ausência de fatores de risco epidemiológico, Monkeypox seja sempre investigado quando existirem lesões de pele e mucosa com características sugestivas desta infecção. Outro destaque deste relato é que a evolução do quadro clínico, apesar de um número expressivo de lesões de pele e da falta de medicação antiviral específica, foi sem gravidade e sem complicações, apenas com suporte clínico e ajuste da imunossupressão já utilizada pelo paciente.

Alguns questionamentos ainda se mantêm em relação à Monkeypox no cenário dos transplantados de órgãos sólidos:

- Qual o grau de acurácia clínica para diagnóstico desta infecção: os pacientes e a equipe médica estão devidamente orientados para suspeita clínica de Monkeypox?
- Qual será o impacto desta infecção em relação à letalidade e mortalidade?
- Os antivirais específicos para Monkeypox estarão indicados para todos transplantados de órgãos sólidos ou apenas para os pacientes com sinais de gravidade?
- Há necessidade de ajustes na imunossupressão?

CONCLUSÃO

Ainda não temos respostas objetivas ou definições sobre a epidemiologia e evolução de Monkeypox em pacientes transplantados de órgãos sólidos. Enquanto isso, consideramos importante alertar a comunidade transplantadora sobre a necessidade de alto grau de suspeição diagnóstica frente às lesões típicas e orientação adequada aos pacientes transplantados em relação às exposições de risco (contato íntimo, ambientes fechados, contato com fômites).

CONFLITO DE INTERESSE

Não há.

CONTRIBUIÇÃO DOS AUTORES

Contribuições científicas e intelectuais substantivas para o estudo: Genzini T, Almeida TN, Rodrigues MG, Marzinotto MAN, Stucchi RSB; **Concepção e projeto:** Genzini T, Almeida TN, Stucchi RSB; **Análise e interpretação dos dados:** Genzini T, Almeida TN, Rodrigues MG, Figueiredo SR, Marzinotto MAN, Fonseca LEP, Stucchi RSB, Rodriguez TN, Santos RG, Perosa M; **Redação do artigo:** Genzini T, Almeida TN, Rodrigues MG, Marzinotto MAN, Stucchi RSB; **Revisão crítica:** Genzini T, Almeida TN, Rodrigues MG, Figueiredo SR, Marzinotto MAN, Fonseca LEP, Stucchi RSB, Rodriguez TN, Santos RG, Perosa M; **Aprovação final:** Genzini T, Almeida TN, Rodrigues MG, Figueiredo SR, Marzinotto MAN, Fonseca LEP, Stucchi RSB, Rodriguez TN, Santos RG, Perosa M.

DISPONIBILIDADE DE DADOS DE PESQUISA

Todos os dados foram gerados/analizados no presente artigo

FINANCIAMENTO

Não se aplica.

AGRADECIMENTOS

Agradecemos à equipe multidisciplinar que cuida do pré, intra e pós-operatório de pacientes hepatopatas submetidos a transplantes de fígado em nossa instituição.

REFERÊNCIAS

1. Khodakevich L, Szczeniowski M, Disu N-m, Jezek Z, Marennikova S, Nakano J, et al. Monkeypox in relation to ecological features surrounding human settlements in the Bumba area, Zaire. *Trop Geogr Med.* 1987;39(1):56-63.
2. Halani S, Mishra S, Bogoch II. The monkeypox virus. *CMAJ.* 2022;194(24):E844. <https://doi.org/10.1503/cmaj.220795>
3. Reynolds MG, McCollum AM, Nguete B, Lusgima RS, Petersen WB. Improving the Care and Treatment of Monkeypox Patients in Low- Resource Settings: Applying Evidence from Contemporary Biomedical and Smallpox Biodefense Research. *Viruses.* 2017;9(12):380. <https://doi.org/10.3390/v9120380>
4. Thornhill JP, Barkati S, Walmsley S, Rockstroh J, Antinori A, Harrison LB, et al. Monkeypox Virus Infection in Humans across 16 Countries – April-June 2022. *N Engl J Med.* 2022;387(8):679-91. <https://doi.org/10.1056/NEJMoa2207323>
5. Centers for Disease Control and Prevention [CDC]. Human monkeypox – Kasai Oriental, Democratic Republic of Congo, February 1996-October 1997. *MMWR Morb Mortal Wkly Rep.* 1997;46(49):1168-71.
6. Durski KN, McCollum AM, Nakazawa Y, Petersen BW, Reynolds MG, Briand S, et al. Emergence of monkeypox — West and Central Africa, 1970–2017. *Morbidity and Mortality Weekly Report;* 2018;67(10):306-10. <https://doi.org/10.15585/mmwr.mm6710a5>
7. Bunge EM, Hoet B, Chen L, Lienert F, Weidenthaler H, Baer LR, et al. The changing epidemiology of human monkeypox—A potential threat? A systematic review. *PLoS Negl Trop Dis.* 2022;16(2):e0010141. <https://doi.org/10.1371/journal.pntd.0010141>
8. Centers for Disease Control and Prevention [CDC]. Monkeypox Signs and Symptoms. Department of Health & Human Services [Internet]; 2022. [acesso em 2022 jul 27]. Disponível em: <https://www.cdc.gov/poxvirus/monkeypox/index.html>
9. Huhn GD, Bauer AM, Yorita K, Graham MB, Sejvar J, Likos A, et al. Clinical characteristics of human monkeypox, and risk factors for severe disease. *Clin Infect Dis.* 2005;41(12):1742-51. <https://doi.org/10.1086/498115>
10. World Health Organization [WHO]. Multi-country monkeypox outbreak: situation update [Internet]; 2022. [acesso em 2022 jul 27]. Disponível em: <https://www.who.int/emergencies/disease-outbreak-news/item/2022-DON396>
11. Monkeypox: background information. UK Health Security Agency – GOV.UK [Internet]; 2022. [acesso em 2022 ago 1]. Disponível em: <https://www.gov.uk/guidance/monkeypox#transmission>
12. Grant R, Nguyen L-BL, Breban R. Modelling human-to-human transmission of monkeypox. *Bull World Health Organ.* 2020;98(9):638-40. <https://doi.org/10.2471/BLT.19.242347>
13. Agência Nacional de Vigilância Sanitária [ANVISA]. Nota técnica GVIMS/GGTES/ANVISA nº 03/2022 orientações para prevenção e controle da Monkeypox nos serviços de saúde. Brasília: GVIMS/GGTES/ANVISA; 2022. [acesso em 2022 maio 31]. Disponível em: <https://www.gov.br/anvisa/pt-br/centraisdeconteudo/publicacoes/servicosdesaude/notas-tecnicas/nota-tecnica-gvims-ggtes-anvisa-no-03-2022-orientacoes-para-prevencao-e-controle-da-monkeypox-nos-servicos-de-saude>
14. Moore MJ, Rathish B, Zahra F. Monkeypox. StatPearls Publishing [Internet]; 2022. [acesso em 2022 jul 27]. Disponível em: https://www.ncbi.nlm.nih.gov/books/NBK574519/#_NBK574519_pubdet
15. Sklenovská N, Van Ranst M. Emergence of Monkeypox as the Most Important Orthopoxvirus Infection in Humans. *Front Public Health.* 2018;6:241. <https://doi.org/10.3389/fpubh.2018.00241>
16. Mungmunpantipantip R, Wiwanitkit V. Monkey pox and transplant recipient: Current issue in transplantation medicine. *Transpl Infect Dis.* 2022;24(6):e13884. <https://doi.org/10.1111/tid.13884>
17. Mohanraj BS, Rangnekar AS, Timpone Junior JG. Infections in Liver Transplantation. In: Safdar A, editor. *Principles and Practice of Transplant Infectious Diseases.* New York: Springer; 2019. p. 41-72. https://doi.org/10.1007/978-1-4939-9034-4_3

18. Jothimani D, Venugopal R, Vij M, Rela M. Post liver transplant recurrent and de novo viral infections. *Best Pract Res Clin Gastroenterol.* 2020;46-47:101689. <https://doi.org/10.1016/j.bpg.2020.101689>
19. Kmiec D, Kirchhoff F. Monkeypox: A New Threat? *Int J Mol Sci.* 2022;23(14):7866. <https://doi.org/10.3390/ijms23147866>
20. Luo Q, Han J. Preparedness for a monkeypox outbreak. *Infectious Medicine.* 2022;1(2):124-4. <https://doi.org/10.1016/j.imj.2022.07.001>
21. American Society of Transplantation (AST). Monkeypox FAQs for Transplant Community. Released: August 4, 2022 [Internet]; 2022. [acesso em 2022 ago 4]. Disponível em: <https://www.myast>